Aus der Inneren Klinik des städtischen Krankenhauses zu Aachen
Direktor: Prof. Dr. Beltz.

Ein Beitrag zur Frage der chron. und subchron. Miliartuberkulose der Lungen.

Inaugural-Dissertation

zur

Erlangung des Doktorgrades

der

Hohen Medizinischen Fakultät

der

Rheinischen Friedrich-Wilhelms-Universität

zu Bonn.

Vorgelegt am 23. September 1939

von

Theo Henze

Arzt

aus Recklinghausen.

Druck H. Trapp, Bonn, Stiftsgasse 11.

Gedruckt mit Genehmigung der Medizinischen Fakultät
der Universität Bonn.

Referent: Dr. med. habil. Schuler.
i. V. für Prof. Martini.

Korreferent: Prof. Dr. Tiemann.

R. UNIV.
BIBLIOTHEEK
LEIDEN

Ein Beitrag zur Frage der chronischen und subchronischen Miliartuberkulose der Lungen.

In der Literatur sind bisher über hundert Fälle von sehr torpide verlaufender, generalisierter Miliartuberkulose mit Beteiligung der Lungen beschrieben worden; die haematogene Aussaat spielt nach diesen Beobachtungen eine größere Rolle, als man bisher anzunehmen geneigt war.

Auch bei leichter Organphthise können in den meisten Fällen Tuberkelbazillen aus dem strömenden Blut gezüchtet werden, also auch bei leichteren Fällen von Tuberkulose besteht eine zeitweise tuberkulöse Bazillaemie.

Daß sich diese im strömenden Blut befindlichen Tuberkelbazillen nicht ansiedeln, liegt an einer relativen Immunität des tuberkuloseinfizierten Organismus. Durch irgendwelche Einflüsse, z. B. Schwächung des Körpers durch interkurrente Erkrankungen, kann diese relative Immunität durchbrochen werden. Es kommt dann zu einer örtlich begrenzten oder zu einer generalisierten Miliartuberkulose.

Die relative Immunität wird von Hübschmann auf einen Durchseuchungswiderstand durch eine chronische Organphthise des Erwachsenenalters zurückgeführt. Er hat an einem großen Sektionsmaterial festgestellt, daß bei einer Miliartuberkulose im Erwachsenenalter fast regelmäßig nur ganz geringfügige, fast ausgeheilte tuberkulöse Herde bestehen, daß dagegen bei einer fortschreitenden chronischen Organphthise kaum einmal eine generalisierte Aussaat vorkommt. Also besteht zwischen der fortschreitenden chronischen Organphthise des Erwachsenenalters und der Miliartuberkulose ein Ausschließungsverhältnis. In der Regel besteht ja auch ein Ausschließungsverhältnis zwischen der Haut- oder der Knochentuberkulose auf der einen und der Lungentuberkulose auf der anderen Seite. In letzter Zeit wurden Versuche unternommen, eine Lungentuberkulose durch eine künstlich

gesetzte Impftuberkulose der Haut günstig zu beeinflussen (Kutschera von Aichbergen).

Die miliare Aussaat erfolgt durch Einbruch von tuberkulösen Herden in die Blutbahn. Selbst in alten tuberkulösen Herden können sich die Tuberkelbazillen jahrelang voll ansteckungstüchtig erhalten.

In manchen Fällen ist makroskopisch ein Einbruch in die Blutbahn nachweisbar. Bei Einbruch in die Körpervenen und in den Ductus thoracicus soll es meistens zu einer Miliartuberkulose der Lungen kommen. Bei Einbruch in die Lungenvenen und in die Aorta oberhalb des Abganges der Subclavia sollen meistens die Meningen und das Gehirn, bei tieferem Einbruch in die Aorta und bei Einbruch in größere Körpervenen die Eingeweide, Knochen und Gelenke von der Bazillenaussaat betroffen werden.

Der Nachweis der Tuberkelbazillen im strömenden Blut scheint mir jedoch zu beweisen, daß die Tuberkelbazillen meistens das in diesen Fiktionen angenommene Kapillarfilter durchbrechen und ihre Ansiedlung vielmehr durch eine bestimmte Organaffinität oder -immunität bedingt oder ausgeschlossen wird.

Eine haematogene Aussaat aus tuberkulösen Herden soll um so leichter vor sich gehen, je weniger ausgebildet die Elastica der Gefäße ist, also am leichtesten im Kindesalter. Nach den histologischen Untersuchungen von Liebermeister findet der Einbruch der Tuberkelbazillen aus einem Herd an den Stellen statt, an denen die Elastica geschädigt oder aufgelöst ist. Zunächst bietet ein Thombus dem Einbruch Widerstand. In ihm können sich die Erreger vermehren, von hier aus werden sie schubweise in die Blutbahn ausgesät, am reichlichsten bei Verkäsung des Thrombus. Die Tuberkelbazillen können sich auch in der Peripherie der Blutbahn eine Zeitlang lebend erhalten, sind dann aber bei einem bestimmten Allergiezustand des Körpers imstande, die Körperzellen zur Reaktion zu veranlassen.

Hübschmann meint, daß auch ohne grobe Einbrüche die Bazilleneinfuhr vor sich gehen könne, und zwar auf dem Lymphweg durch Vermittlung des Ductus thoracicus. Er geht in seiner Ansicht konform mit Ribbert gegen die Lehre von Weigert. Dieser lehrt: Durch Vermittlung eines Gefäßherdes werden auf einmal oder zu annähernd gleicher Zeit die Keimmengen in den Kreislauf gebracht, die dazu

nötig sind, in allen Organen Knötchen aussprießen zu lassen. Es kommen als streuende Herde eine Tuberkulose des Ductus thoracicus, der Lungenvenen, der Aorta, des Herzens, der großen Körpergefäße, besonders der Venen in Frage. Nach Hübschmann fehlen erstens die Gefäßherde in einer Anzahl von Fällen, zweitens haben die Intimatuberkel meist eine glatte Oberfläche ohne irgendwelche Ulcerationen, sodaß man sich ein Einfuhr von hier aus nicht gut vorstellen könne, drittens kommen die Intimatuberkel nur bei Miliartuberkulose vor, sodaß man eher annehmen könne, sie seien eine Begleit- oder Folgeerscheinung der Miliartuberkulose, nicht ihr Grund.

In der Mehrzahl der Fälle werden die Tuberkelbazillen wohl nicht durch einen makroskopisch sichtbaren Einbruch, sondern auf dem Lymphweg in die Blutbahn gelangen. Aus dem Lungenherd gelangen sie auf dem Lymphweg in die regionären pulmonalen, bronchopulmonalen und bronchialen Lymphdrüsen, weiter auf dem Weg des Ductus thoracicus in die Blutbahn. Je größer und aktiver der Lungenherd, je geringer die Zahl der bis zum Ductus thoracicus vorgeschalteten Drüsen ist, um so eher wird es zu einer tuberkulösen Bazillaemie kommen. Die grobmechanischen Faktoren des Herdzustandes und der Herdgröße, wie auch Zahl und Größe der bis zum Ductus thoracicus vorgeschalteten Lymphdrüsen sind röntgenologisch erfaßbar und geben uns Anhaltspunkte für die Gefahr einer drohenden und die Prognose einer bestehenden Miliartuberkulose.

Die Reaktion der Körperzellen auf die Tuberkelbazillen besteht in der Tuberkelbildung durch Wucherung und Veränderung besonders der örtlichen Retikuloendothelien. Die Umstimmung des Körpers bei der Tuberkuloseinfektion betrifft nur die Körperzellen, nicht die Säfte. Ich führe hier kurz die Versuche von Rich und Lewis an: Die Methode der Gewebskultur nach Carell gestattet den Nachweis zellulärer Sensibilisierung an isolierten, gewaschenen weißen Blutzellen. Solche Zellen gedeihen in Normalplasma so gut wie die Zellen nicht allergischer Tiere, sie gehen aber in 48 Stunden zugrunde, wenn dem Plasma Tuberkulin 1:60 zugesetzt wird. Entsprechende Kontrollen lassen einen schädigenden Einfluß von Tuberkulin auf Normalzellen ausschließen, ebenso einen solchen der Kombination Normal-

zellen-Allergikerplasma-Tuberkulin. Ein humoraler Faktor kommt somit nicht in Frage.

Die Aussaat erfolgt schubweise, das kann man besonders an der chronischen Miliartuberkulose verfolgen, z. B. an den aufeinander folgenden Schüben von Hauttuberkuliden, an den schubweise sich vermehrenden Chorioidealtuberkeln, an der aufeinander folgenden Beteiligung verschiedener Organe und Körperteile an der tuberkulösen Infektion.

Die auch bei leichten Organphthisen mit der Methode der Blutkultur nachweisbare, schubweise verlaufende tuberkulöse Bazillaemie kann die verschiedensten Ansiedlungen nach Ort und Ausdehnung machen. Die Art der Ansiedlung hängt neben der Massigkeit und der Virulenz der Erreger wesentlich von der Reaktionsweise, der Allergie des Körpers ab. Von vereinzelten Herden in Knochen, Gelenken, Drüsen, Nieren, Lungen bis zur generalisierten Aussaat diffus über beide Lungen, außerdem in viele Körperorgane kommen alle Abstufungen vor, die ein vielgestaltiges Bild der auf dem Blutweg verbreiteten Tuberkulose geben. Die auffallend häufige und ausgebreitete Beteiligung der Lungen an der haematogenen Aussaat ist in ihren Gründen noch nicht geklärt. Eine besondere Affinität zur haematogenen Verbreitung haben die Lungenspitzen, in denen die Herdchen am größten sind und am dichtesten stehen; sie nehmen nach unten und zur Peripherie hin an Zahl ab. Die Größe der Herdchen ist ganz verschieden. Sie nimmt zu durch Konfluenz benachbarter Herdchen, nicht durch peripheres Wachstum. Die Art der Herdchen wechselt nach der klinischen Verlaufsform: Den frischen, ganz akut verlaufenden Fällen kommen miliare Tuberkel exsudativer Art zu, während typische Epitheloid- und Riesenzellentuberkel den weniger stürmisch verlaufenden Fällen zugehören. Dem anatomischen und röntgenologischen Befund entsprechend kannte man bis vor kurzer Zeit nur das Bild der akuten Miliartuberkulose in seiner pulmonalen, typhoiden und meningitischen Form, das immer letal verlief. In letzter Zeit sind nun Fälle beschrieben worden, deren anatomisches und damit röntgenologisches Substrat dem einer akuten Miliartuberkulose entspricht, die aber einen sehr chronischen Verlauf nehmen, zum Teil auch in Heilung übergehen. Das Krankheitsbild dieser chronischen

Formen von Miliartuberkulose ist sehr mannigfaltig. Ich halte den Namen chronische Miliartuberkulose für berechtigt, da der Name Miliartuberkulose nicht allein dem klinischen Geschehen, sondern ebenso dem anatomischen Zustandsbild zukommt. Ich bin in der Lage, über mehrere derartige Fälle aus der inneren Klinik des städtischen Krankenhauses Aachen zu berichten.

Fall 1.

Die Familienanamnese des Bäckers W. K., 23 Jahre alt, ergibt nichts Besonderes. Selbst hatte er als Kind Masern. Kurz vor Weihnachten 1936 erkrankte der Patient. Er war müde und schlapp, hatte Husten, Kopfschmerzen und Stiche in der rechten Seite. Der behandelnde Arzt diagnostizierte Grippe und Rippenfellentzündung. Am 1. 2. 37 ist er wieder aufgestanden, obwohl er sich noch immer nicht ganz wohl fühlte. Er hatte noch Fieber bis 37,8 Grad und schwitzte des Nachts. Seit einigen Tagen ist der rechte Hoden etwas geschwollen und gering druckschmerzhaft. Der Patient raucht und trinkt nicht. Infectio venerea negatur. Er wird vom Hausarzt wegen Verdacht auf Lungenspitzenkatarrh eingewiesen.

Befund: Der 1,70 m große, 70 kg schwere junge Mann befindet sich in einem ausgezeichneten Kräfte- und Ernährungszustand. Die Hautfarbe ist blaß, die Schleimhäute sind gut durchblutet. Der Thorax ist gut gewölbt, wird gleichmäßig und gut beatmet. Der Klopfschall ist sonor, über beiden Seiten bestehen keine Schalldifferenzen. Die unteren Lungengrenzen stehen hinten in Höhe des 11. Brustwirbeldorns und sind gut verschieblich. Über beiden Lungen hört man Bläschenatmen. RR. 130/80. Cor o.B., Milz und Leber sind nicht vergrößert. Der rechte Nebenhoden ist derb geschwollen und etwas druckempfindlich. Der rechte Samenstrang ist etwas verdickt. Temperatur am Aufnahmetag morgens 37,2 Grad, abends 37,4 Grad. Im Differentialbild 1 Eo., 10 St., 40 Sgt., 42 Ly., 7 Mono. Die Senkung beträgt 32 mm in der ersten Stunde. WaR. negativ. Im Urinsediment finden sich vereinzelte Leukocyten. Bei der Röntgendurchleuchtung sind beide Lungen in geringem Grad diffus hellgrau verschattet. Die Röntgenaufnahme ergibt den überraschenden Befund einer diffusen miliaren Aussaat über beide Lungen. Die Herdchen sind unscharf

begrenzt, wolkig, von exsudativer Art. Eine erneute Aufnahme am 24. 2. zeigt die Herdchen mehr abgegrenzt, sonst aber in gleicher Ausdehnung. Zunächst geht es dem Patienten derart gut, daß er nach einer Woche Bettruhe „nicht versteht, daß er noch immer zu Bett liegen muß". Die Blutsenkung ist unverändert stark beschleunigt, im Differentialbild besteht dauernd eine starke Linksverschiebung: 1 Bas., 1 Jdl., 29 St., 33 Sgt., 30 Ly., 6 Mono. Eosinophile fehlen. Die Zahl der Leukocyten ist nicht vermehrt. Auswurf ist nur in ganz geringen Mengen vorhanden. Auch bei wiederholten Untersuchungen sind Tuberkelbazillen nicht festzustellen. Moro ist negativ. Ein Milztumor oder eine Leberschwellung sind nicht zu palpieren. Im Urin ist die Diazoreaktion negativ. Da im Sediment dauernd reichlich Leukocyten auftreten, wird ein Ausscheidungspyelogramm vorgenommen. Es ergibt keinen krankhaften Befund. Hauttuberkulide sind nicht nachzuweisen. Bis Anfang April treten höchstens alle 8 Tage einmal Temperaturen bis 37,2 Grad auf. Der Patient ist müde, apathisch, schläft viel. Er sieht etwas cyanotisch aus und macht einen schwerkranken Eindruck. Die wöchentlich wiederholten Wägungen ergeben dauernd kleine Gewichtsverluste. Der Patient klagt über Schmerzen im rechten Gesäß. Das rechte Tuber ischiadicum ist stark druckschmerzhaft. Extremste Abduction und Innenrotation des rechten Hüftgelenkes sind schmerzhaft. Das Röntgenbild zeigt eine Periostitis über dem rechten Tuber ischiadicum, außerdem eine umschriebene Aufhellung in der oberen Begrenzung des rechten Schenkelhalses. Ohne Hilfe kann der Patient sich wegen seiner starken Schmerzen nicht weiterbewegen. Er wird mit Calcium, Sanostol und Höhensonne behandelt. Am 16. 4. zeigt eine Lungenaufnahme die Herdchen schärfer abgegrenzt. Die Bauchdecken sind jetzt ziemlich gespannt, lokaler Druckschmerz ist nicht vorhanden. Weder durch Palpation noch durch Perkussion ist eine Leber- oder Milzvergrößerung festzustellen. Auf dringenden Wunsch der Mutter wird der Patient am 12. 5. nach dreimonatiger Behandlung entlassen. Er fühlt sich relativ wohl, geht mit einem Stock. Die Senkung beträgt am Tag vor der Entlassung 40 mm in der ersten Stunde. Die Linksverschiebung im Blutbild ist unverändert stark, allerdings waren in der letzten Zeit bis drei Eo. vorhanden, die Zahl der Lymphocyten war unverändert. Tempera-

turen bestehen nicht mehr. Nach Bericht des Hausarztes starb der Patient am 1. 9. 37, also $^3/_4$ Jahr nach Krankheitsbeginn.

Epikrise: Etwa ½ Monat vor der Aufnahme erkrankt der Patient. Sehr wahrscheinlich ist zu diesem Zeitpunkt eine hämatogene Aussaat anzusetzen, deren pleuritische Manifestation vom Hausarzt diagnostiziert wurde. Im übrigen wurde das Krankheitsbild als Grippe gedeutet. Kurz vor der Aufnahme trat als weitere Lokalisation der Tuberkelbazillen eine Epididymitis auf. Klinisch zeigt sich lediglich eine stark beschleunigte Blutsenkung und eine starke Linksverschiebung im Blutbild. Es bestehen ganz seltene subfebrile Temperaturen. Überraschend ergibt die Röntgenaufnahme eine miliare Aussaat exsudativer Art, die während der dreimonatigen Beobachtungszeit sich produktiv umwandelt. Im Laufe des Klinikaufenthaltes treten noch sehr wahrscheinlich tuberkulöse Affektionen des rechten Schenkelhalses und des Periostes über dem rechten Sitzhöcker auf. Etwa zwei Wochen lang hat der Pat. schweres Krankheitsgefühl. Er wird apathisch, müde, schläfrig. Im Gesicht ist er cyanotisch, außerdem kurzatmig. Bald darauf fühlt er sich aber wieder völlig wohl. Die Diagnose konnte allein aus dem Röntgenbild gestellt werden. Auf dringenden Wunsch der Mutter wird der Pat. entlassen, stirbt dreiviertel Jahre nach Krankheitsbeginn.

Fall 2. H. M.

Familien-Anamnese: Vater und Mutter der Pat. sind an Lungenentzündung gestorben.

Eigene Anamnese: Als Kind hatte die Pat. Keuchhusten, Mumps und mehrere Male Grippe. Die erste Regelblutung trat mit 13 Jahren auf, kehrte dann in Abständen von 14 Tagen regelmäßig wieder. An den beiden ersten Tagen hat sie immer starke Kopfschmerzen. 1929 hatte die Pat. wegen familiärer Zwistigkeiten einen Nervenzusammenbruch. Im gleichen Jahre wurde sie tonsillektomiert.

Um Weihnachten 1932 erkältete sich die Pat., sie hatte Kopf- und Halsschmerzen, Erbrechen nach dem Essen, ferner Gliederschmerzen. Auch etwas Husten habe sie gehabt, dagegen keinen Auswurf. Es seien Temperaturen bis 37,5 Grad aufgetreten. Da die Beschwerden sich verschlimmerten, und sie zu Hause keine richtige Pflege

hatte, hat sie sich im Januar 1933 in das Luisen-Hospital zu Aachen aufnehmen lassen. Aus der mir freundlicherweise zur Verfügung gestellten Krankengeschichte entnehme ich folgendes:

Befund: Die neunzehnjährige Pat. befindet sich in gutem E.Z. und K.Z. Haut und sichtbare Schleimhäute sind gut durchblutet. Über den Lungen voller Klopfschall, keine Differenzen zwischen den beiden Seiten. Die unteren Lungengrenzen stehen an normaler Stelle und sind gut verschieblich. Auskultatorisch besteht über beiden Lungen Vesiculäratmen ohne Nebengeräusche. Das Herz zeigt bei der Perkussion normale Grenzen; der erste Ton über der Spitze ist stark betont. Sonst sind die Töne rein, die Aktion ist regelmäßig. Der Puls ist gut gefüllt, Frequenz 80 pro Minute. RR 105/70. Der Leib ist weich, nicht druckschmerzhaft; Milz und Leber sind nicht vergrößert. WaR. ist negativ. Temperatur 37,8 Grad, Blutsenkung 24 mm in der ersten Stunde. Hb 80%, 3 700 000 Ery., 5500 Leuko. Differential-Blutbild: 2 Eo., 3 St., 39 Sgm., 35 Lymph. und 1 Mo. Die Röntgenaufnahme ergibt überraschend eine deutliche miliare Fleckung, die einzelnen Herdschatten stehen im Bereich der Ober- und Mittelfelder sehr dicht, sodaß die Durchlässigkeit stark herabgesetzt ist. Einschmelzungsherde sind nicht zu erkennen. Das Herz ist rechts gestellt. Therapie: Jodkali, Calcium lacticum, Prießnitz. Im weiteren Verlauf bestehen häufig subfebrile Abedzacken. Auch ist eine leichte Cyanose festzustellen. Dabei fühlt sich die Patientin ganz wohl. Auswurf ist nicht vorhanden. Im Urin Hauch Albumen, Ubg.pos., Diazo neg., im Sediment vereinzelte Leuco. und Epithelien. Weiterhin werden dauernd gute Gewichtszunahmen erzielt. Die Blutsenkungsreaktion ist dauernd stark beschleunigt. Auswurf besteht nicht. Objektiv ist bei der klinischen Untersuchung außer einer ganz geringgradigen Cyanose kein pathologischer Befund festzustellen. Über den Lungen bestehen lediglich die Zeichen einer ganz geringgradigen Bronchitis. Die Patientin macht täglich Liegekuren. Eine neue Lungenaufnahme vom 28. 3. 1933 zeigt im Vergleich zu der früheren Aufnahme im Januar die Herdchen beiderseits etwas schärfer abgegrenzt. Der Zustand bleibt im Wesentlichen der gleiche. Die Patientin fühlt sich subjektiv wohl. Eine weitere Lungenaufnahme am 12. 4. zeigt die gleiche Ausdehnung der Veränderungen. Die ein-

zelnen Herdchen sind mehr abgegrenzt; der Allgemeinzustand der Patientin hat sich gut gebessert. Sie wird am 15. 8. 33 in eine Lungenheilstätte entlassen.

Städt. Krankenhaus, Medizinische Klinik.

Ein halbes Jahr später, Anfang Juli 34, wurde die Pat. wegen vor etwa 10 Tagen aufgetretener, sehr starker Schmerzen im rechten Sprunggelenk aufgenommen. Seit einigen Tagen Temperaturen um 39 Grad. Über dem rechten Sprunggelenk findet sich eine intensive blaurote Verfärbung und starke Druckschmerzhaftigkeit.

Befund: Kräftiges Mädchen in gutem E.Z. Der Brustkorb ist gut gewölbt und wird gleichmäßig und ausgiebig beatmet. Über der ganzen rechten Lunge besteht leichte Schallverkürzung. Über dem rechten Ober- und Mittellappen hört man trockenes Giemen und verschärftes Atmen. Linkerseits ist das Atemgeräusch etwas verstärkt. Der Leib ist weich, gut eindrückbar. Die Leber steht 3—4 Querfinger unterhalb des Rippenbogens, die Milz ist palpabel, etwas vergrößert. RR 155/100 Hg. 80% Hb. 4 400 000 Ery., 5 400 Leuko., Differential-Blutbild: 1 Ba., 2 Eo., 4 J., 19 St., 54 Sgm., 16 Ly., 4 Mo. Im Urin Spur Alb. Ubg. pos. Diazo neg. Im Sediment einzelne Leuko. Kein Sputum. Über dem rechten äußeren Knöchel stellt sich Fluktuation ein. Im aspirierten Eiter werden kulturell nicht hämolysierende Streptokokken festgestellt. Während der ganzen Zeit bestehen abends Temperaturen bis 40 Grad bei normalen oder nur gering erhöhten Morgentemperaturen. Auf der chirurg. Abteilung wird mehrfach incidiert, das Gelenk wird drainiert. Trotzdem erfolgt keine Besserung. Die äußerst heftigen Schmerzen im Sprunggelenk bestehen weiter, ebenso das intermittierende Fieber. Über beiden Oberlappen hört man amphorisches Atmen. Exitus letalis am 28. 8. 34. Die Autopsie ergibt eine Miliartuberkulose der Lungen, Leber, Milz und Nieren. Außerdem finden sich Tuberkel in der rechten Fossa Sylvii. Frische cavernöse Phthise beider Oberlappen. Fungöse Synovitis des rechten Sprunggelenkes ohne Beteiligung des Knochens.

Epikrise: Im Lauf von $1^3/_4$ Jahren entwickelt sich aus einer symptomenarm beginnenden chronischen Miliartuberkulose der Lungen eine cavernöse Phthise beider Oberlappen. Außerdem tritt

kurz ante Exitum eine Tuberkulose des rechten Sprunggelenkes auf. Die Diagnose wird autoptisch sichergestellt.

Fall 3. Frau G. Sch.

Erste Aufnahme der damals 52jährigen Pat. im Juli 1934. Die Familien-Anamnese ergibt als Todesursache eines Onkels Lungen-Tuberkulose, sonst o. B.

Eigene Anamn.Die Pat. ist früher nie ernstlich krank gewesen. Sie raucht sehr stark. Seit etwa 5 Tagen ist sie bettlägerig wegen heftiger Schmerzen beim Atmen, allgemeiner Abgeschlagenheit, Husten.

Die Pat. befindet sich in einem befriedigenden E.Z. und K.Z. Über den Lungen hört man vereinzelt feinblasige Rg.'s, Giemen und Brummen. Das klinische Bild wird als akute Bronchitis gedeutet. Die Röntgenaufnahme zeigt im rechten Oberfeld eine etwa fünfmarkstückgroße Verschattung, die als alter Herd angesehen wird. Die Hili sind verbreitert. Blutsenkung 25 mm in der ersten Stunde. Im Blutbild sehr starke Linksverschiebung. Die Behandlung führt schnell zur Besserung.

Im April 36 erneute Aufnahme wegen bronchitischer Beschwerden. Nach 10 Tagen beschwerdefrei entlassen.

Im Mai 36 suchte die Pat. wegen verstärkter Heiserkeit, die bis zur Dysphonie führte, unsere Hals-Nasen-Ohren-Klinik auf, die eine ulceröse Kehlkopftuberkulose feststellte. Die 4wöchentliche Behandlung hatte keinen Erfolg. Über den Lungen hörte man Giemen, Schnurren, vereinzelt Knackern. Perkutorisch kein Befund. RR 100/65, Hb 85%, 4 960 000 Ery., 11 500 Leuko., Differential-Blutbild 2 Eo., 12 St., 76 Sgm., 14 Ly., 5 Mo.; Wa.R. neg. Blutsenkung 38 mm. Keine Temperatur. Täglich 5—10 ccm Sputum, in dem Tuberkelbazillen nicht festgestellt werden können. Das Röntgenbild ergibt eine diffuse miliare Aussaat über beiden Lungen.

Im Oktober erneute Aufnahme. Die seit der Entlassung im Juni bestehende leichte Atemnot hat allmählich zugenommen. Die Pat. hustet mäßige Mengen gelben Sputums aus, in dem Tuberkelbazillen nicht nachgewiesen werden können. Der E.Z. und K.Z. ist gut. Heiserkeit wie früher. Kein Fieber. Der physikalische Befund

über den Lungen hat sich seit Juni nicht verändert. Blutsenkung und Linksverschiebung sind gegenüber dem Befund im Juni nur unwesentlich verändert. Die Pat. wird auf eigenen Wunsch entlassen.

Bis Weihnachten fühlt sich die Pat. relativ wohl, dann nimmt die Atemnot zu, Heiserkeit und Schluckbeschwerden verstärken sich. Im Januar des nächsten Jahres wird sie erneut aufgenommen. Seit November 8,5 kg Gewichtsabnahme. Die Pat. hustet viel und wirft viel Sputum aus; Tuberkelbazillen können wieder nicht nachgewiesen werden. Sie schwitzt bei der geringsten Anstrengung. Temperaturen bis 39 Grad. Das Röntgenbild zeigt jetzt außer der miliaren Aussaat zahlreiche, verschieden große Kavernen in beiden Oberlappen. Exitus letalis am 5. 2. 37.

Die Autopsie bestätigt den klinischen Befund. Es finden sich Kavernen in beiden Oberlappen, miliare Streuung in den Lungen, miliare Tuberkel in Leber und Milz.

Epikrise: Bei der Patientin, die schon häufiger wegen bronchitischer Beschwerden behandelt worden war, wird im Mai 1936 eine Kehlkopftuberkulose festgestellt. Zur gleichen Zeit ergibt die Röntgenaufnahme eine miliare Streuung über beide Lungen. Über den Lungen ist lediglich leichtes Giemen und Brummen zu hören. Die Blutsenkung ist beschleunigt, das Differentialblutbild zeigt eine starke Linksverschiebung. Die Zahlen für Eo. sind normal. Auch hier handelt es sich um eine miliare Aussaat ohne Milztumor und ohne Diazoreaktion. Die Patientin fühlt sich außer den von ihrem Kehlkopfleiden herrührenden Beschwerden wohl. Kein Fieber. Im Lauf von 6 Monaten entwickelt sich auf dem Boden der chronischen Miliartuberkulose eine kavernöse Phthise, der die Patientin erliegt. Die Dauer der Erkrankung beträgt $^3/_4$ Jahr. Der klinische Befund wurde autoptisch bestätigt.

Fall 4. J. J., Weber, 59 Jahre alt.

Familienanamnese o. B.

Als Kind hatte der Patient Masern, im 16. und im 49. Lebensjahr Lungenentzündung. Im Herbst hat er jedes Jahr einen „Lungenkatarrh". Seit etwa 4 Wochen leidet er an einem hartnäckigen „Bronchialkatarrh", er hat Husten und Auswurf. Nachtschweiße sind

nicht aufgetreten. Keine Gewichtsabnahme. Der Patient war bis jetzt als Weber tätig. Inf. ven. negatur.

Befund: Mittelgroßer Mann in mäßigem Ernährungs- und Kräftezustand. Hautfarbe blaß, keine Drüsenschwellungen. Brustkorb symmetrisch gewölbt, beiderseits gleichmäßige Atemexkursionen. Untere Lungengrenzen in normaler Höhe, gut verschieblich. Über beiden Oberlappen geringe Schallverkürzung und vereinzelte feuchte Rg.'s. Hilusnah beiderseits Giemen und Brummen. Milz und Leber nicht vergrößert. Repon. Nabel- und Leistenbruch. RR 130/75. Blutsenkung 17 mm in der ersten Stunde. Wa.R. negativ. Urin o. B. Im Sputum keine Tuberkelbazillen. Das Röntgenbild zeigt eine diffuse miliare Aussaat über beiden Lungen, die Herdchen sind mehr exsudativer Art. Im Lauf der 4monatigen Behandlung tritt nie auch nur die geringste Fieberzacke auf. Im Differentialblutbild überwiegen die Neutrophilen ohne wesentliche Kernverschiebung. Moro negativ. Im Sputum sind nie Tuberkelbazillen nachzuweisen. Der Patient macht Liegekur. Außerdem die übliche Behandlung mit Roborantien. Während der ganzen Zeit ändert sich der Befund kaum. Der Patient nimmt nicht an Gewicht zu, verliert aber auch nichts. Fast völliges Wohlbefinden außer den katarrhalischen Beschwerden. Das Röntgenbild ändert sich während der Beobachtungszeit nicht.

Fall 5. F. M., Arbeitsmann, 21 J. alt, am 16. 3. 37 aufgenommen.

Familien-Anam.: Vater starb mit etwa 40 Jahren an einer Lungenentzündung. Mutter und Geschwister sind gesund.

Eigene Anamn. Kinderkrankheiten nicht bekannt. Mit 17 Jahren Otitis media. Mit 18 und 19 Jahren Rippenfellentzündung. Inf. ven. neg. Rauchen und Trinken mäßig. Anfang Januar hatte der Pat. eine Erkältung. Anfang Februar trat stärkerer Husten mit Auswurf auf, der nie Blut enthielt. Keine Nachtschweiße, keine Gewichtsabnahme.

Befund: Großer, 81 kg schwerer junger Mann in ausgezeichnetem E.Z. und K.Z. Hautfarbe frisch, sichtbare Schleimhäute gut durchblutet. Breiter, gut gewölbter, symmetrischer, ausgiebig und gleichmäßig beatmeter Thorax. Untere Lungengrenzen hinten in

Höhe des 11. BWD, überall um 3 Querfinger verschieblich. Über beiden Oberlappen leichte Schallverkürzung, auskultatorisch vereinzelt Knacken. Sonst physikalisch o.B. Leber und Milz nicht vergrößert. RR 125/80 Hg, Wa.R. neg. Blutsenkung 22 mm in der ersten Stunde. Blutstatus o. B. Im Blutbild Neutrophilie ohne Kernverschiebung. Urin: o. B. Diazo neg. Moro pos. In den mäßigen, schleimigen Sputummengen sind Tuberkelbazillen nachzuweisen. Im Röntgenbild diffuse, etwas unscharf abgegrenzte Herdchen, die dicht über beide Lungen hin stehen. Im Laufe der Behandlungszeit, also in 5 Monaten, tritt nur während einer interkurrenten Otitis media Fieber auf. Sonst bleibt der Zustand der gleiche. Gewichtszunahmen werden nicht erzielt. Am 9. 12. 1937 berichtet die Lungenheilstätte „Weingarten": Jetzt ist bei dem Pat. eine tuberkulöse Otitis media aufgetreten. Der Kehlkopfbefund ist auf beginnende Tuberkulose verdächtig. Im linken Obergeschoß findet sich ein fast hühnereigroßer Ringschatten.

Epikrise: Bei dem Pat. entwickelt sich auf dem Boden einer symptomenarmen chronischen Miliartuberkulose im Laufe von ¾ Jahren eine cavernöse Phthise. Als weitere hämatogene Ansiedlung der Tuberkelbazillen findet sich eine spezifische Otitis media.

Fall 6. H. W., 38 Jahre alt, aufgenommen am 12. 2. 38.

Eigene Anamn. Mit 28 und 32 Jahren „Nierenbluten". Später Appendicitis. Im August 37 erkrankte der Pat. an Lungen- und Rippenfellentzündung. Er wurde 2 mal punktiert. Im Dezember erneut Fieber; er war 8 Tage bettlägerig — er meint, er hätte sich damals bei ambulant genommenen „Kurzwellenbädern" erkältet. Eine Röntgenaufnahme im Stolberger Krankenhaus soll eine Beteiligung beider Lungen ergeben haben. Im Januar merkte die Ehefrau, daß die Augen vorquollen; der Pat. hatte starke Kopfschmerzen. Er wird wegen Verdacht auf tuberkulöse Meningitis eingewiesen.

Befund: Exophthalmus, rauhes Atmen, keine Schalldifferenzen; Cor: perkutorisch nicht vergrößert. RR 135/85 Hg, 85% Hb, 5 100 000 Ery., 5 000 Leuko. Im Differential-Blutbild 6 Stäbe, 66 Sgm., 16 Lym., 12 Mo., Wa.R. neg. Im Urin: Eiweiß pos., Zyl. pos. Lumbalpunktion ergibt klaren Liquor. Zellen 9/3, Nonne neg.,

Pandy pos. Kochprobe pos. Die Röntgenaufnahme ergibt diffuse miliare Aussaat über beide Lungen. Augenbefund: Ptosis: rechts stärker als links. Bewegungseinschränkungen nach oben und unten, bei Seitenbewegungen starke Sakkadation, Papillen unscharf, leicht gerötet, Venen stark gefüllt, kein spontaner Venenpuls, Gesichtsfeld bei grober Prüfung intakt. Der Pat. hat unregelmäßiges Fieber bis 40,2 Grad, stirbt einige Tage nach der Aufnahme in bewußtlosem Zustand. Die Sektion ergibt eine Miliartuberkulose beider Lungen mit Puhlschem Reinfekt im linken Oberlappen. Außerdem finden sich miliare Herde in Milz, Nieren, Leber, Meningen und Gehirn.

Epikrise: Der Beginn der Erkrankung ist dem Auftreten der initialen Rippenfellentzündung gleichzusetzen. Die Dauer der Erkrankung betrug also 7—8 Monate.

Wie wir aus den angeführten Krankengeschichten sehen, ist die Diagnose einer chronischen Miliartuberkulose oft sehr schwer zu stellen. Der Allgemeinzustand braucht kaum zu leiden. Die Patienten können sich mit einer hämatogenen Generalisation restlos gesund fühlen und ihrer Arbeit nachgehen. Es ist in der Literatur einige Male beschrieben, daß aus voller subjektiver Gesundheit durch einen Unglücksfall zu Tode Gekommene bei der Autopsie den überraschenden Befund einer miliaren Lungenaussaat zeigten. H. T. Deelmann: Miliare Tuberkulose als zufälliger Befund.) Bei diesen Fällen waren Krankheitserscheinungen intra vitam nicht vorhanden. Von diesen, klinisch absolut erscheinungslosen Fällen bis zum Bild der akut verlaufenden Miliartuberkulose gibt es nun alle Übergänge. Liebermeister schreibt von einer Frau mit hartnäckigem Kümmerzustand, der jeder Behandlung trotzte. Später ergab die Lungenaufnahme eine miliare Lungenaussaat. Eigenartig ist, daß das gleiche anatomische Geschehen so verschiedene klinische Erscheinungen macht, die wir uns weder durch Unterschiede in der Ausbreitung der miliaren Herdchen, noch durch Ergriffensein anderer Organe, noch durch Unterschiede in der Größe der Herdchen erklären können. Vollständig gleichartige Ausbreitungen machen einmal gar keine Erscheinungen, das andere Mal das Bild einer akut verlaufenden Miliartuberkulose. Also scheinen auch die Symptome, die man rein mechanisch zu erklären geneigt ist, wie Dyspnoe und Cyanose, irgendwie toxisch

bedingt zu sein. Alle wechselnden Krankheitsbilder zu beschreiben ist nicht möglich, da durch die große Spanne „akute Miliartuberkulose-Wohlbefinden" der Möglichkeiten zu viele sind. Die akute Miliartuberkulose stellt jedenfalls nur eine Spitzengruppe in den Verlaufsformen der hämatogenen Streuung dar.

Diagnostisch ausschlaggebend ist das Röntgenbild, das allerdings manchmal erst einige Wochen nach erfolgter Aussaat positiv wird. Mit dieser Latenzzeit von dem Zeitpunkt der erfolgten Aussaat bis zum Sichtbarwerden im Röntgenbild muß man rechnen. Es ist also nötig, bei begründetem Verdacht auf eine hämatogene Aussaat bei negativem Röntgenbild nach einiger Zeit eine neue Aufnahme anzufertigen. Außerdem können die miliaren Herdchen so klein sein, daß sie nur mikroskopisch sichtbar sind. Bei größeren submiliaren Herdchen ist oft die Marmorierung des Lungengewebes derart fein, daß man nur schwer aus dem Röntgenbild die Diagnose stellen kann.

Bei der Durchleuchtung der Lungen ist oft eine diffuse Verschattung vorhanden, die auch bei vertiefter Atmung nur unwesentlich aufgehellt wird. Auf dem Röntgenbild sieht man außer der diffusen Verschattung die ganze Lunge von kleinen, scharf oder unscharf begrenzten Knötchen besät, die über den Spitzen und um die Hili herum am größten sind und am dichtesten stehen, nach unten und peripherwärts an Größe abnehmen und weniger dicht stehen. Die unscharf begrenzten, exsudativen Herdchen finden sich nur in frischen Fällen, während typische Epitheloid- und Riesenzelltuberkel in weniger stürmisch verlaufenden Fällen auftreten und auf dem Röntgenbild ziemlich scharf abgrenzte Herdchen machen. Die isolierte Darstellung der kleinen Herdchen auf dem Röntgenschirm kommt dadurch zustande, daß sich nur die plattennahen Herdchen abbilden, die entfernteren weggeleuchtet werden. Die Helligkeitsverminderung des gesamten Lungenfeldes kommt durch Summationswirkung zustande. Die massige, blutreiche Säuglingslunge gibt nur einen geringen Kontrast zu den pathologischen Veränderungen. Es ist möglich, daß uns wegen dieser technischen Schwierigkeiten manche hämatogene Lungenaussaat entgeht. Die Differentialdiagnosen nur nach dem Röntgenbild sind mannigfaltig, können

aber durch anamnestische Angaben, durch den klinischen Befund und durch ergänzende Untersuchungsmethoden geklärt werden. Ich werde später auf diese Fragen bei den differentialdiagnostischen Erwägungen zurückkommen.

Zu diesem wertvollsten diagnostischen Mittel kommen andere, inkonstante Symptome, deren teilweises Auftreten zumindest den Verdacht auf eine hämatogene Streuung wecken muß. An erster Stelle ist da eine andere, gut diagnostizierbare Lokalisation des Tuberkelbazillus zu nennen. Bei dem Patienten K. z. B. ist zumindest verdächtig die Nebenhodentuberkulose. Duken hält für besonders wichtig eine gleichzeitig auftretende Aussaat in die Haut. Er fand häufig bei einer hämatogenen Aussaat Hauttuberkulide, die ihn zunächst eine Wahrscheinlichkeitsdiagnose stellen ließen, die dann durch die mikroskopische Untersuchung eines excidierten Hautstückes gesichert werden konnte. Diese Hauttuberkulide sind verschiedenartig. Sie können kleinpapulös, papulonekrotisch sein. Außerdem können Skrofulodermata, verrucöse Effloreszenzen, Lichenknötchen, ein Boecksches Miliarlupoid der Haut, ein Lupus pernio auftreten. Die Hautmanifestation tritt meistens schubweise auf; bei einem neuen Schub in die Haut kann man mit einer erneuten Lungenaussaat rechnen. Die verschiedenen Lokalisationen zeigen die gleiche Art des tuberkulösen Geschehens, so entspricht etwa ein kleinpapulöses Tuberkulid einer vorwiegend produktiven Aussaat, während beim Auftreten von papulo-nekrotischen Tuberkuliden mit einer exsudativen Aussaat gerechnet werden muß. So ist also die Art der Hauttuberkulide wie auch ein Übergehen der einen in die andere Art u. U. prognostisch wichtig.

Diagnostisch sehr wertvoll sind die vorangehenden und begleitenden Pleuritiden, besonders, wenn sie doppelseitig auftreten. Außerdem findet man häufig eine Aussaat in mehrere Drüsengruppen des menschlichen Körpers. Diazo und Milztumor sind konstant. Die Blutsenkung ist meist erheblich beschleunigt, das Blutbild ist u. U. sehr stark, aber uncharakteristisch verändert. Die Angaben über den Ausfall der Tuberkulinproben schwanken eigenartigerweise erheblich. Liebermeister konnte an den meisten seiner Patienten eine sehr niedrige Reizschwelle beobachten, andere Autoren wiederum be-

kommen selbst mit größeren Mengen Tuberkulin keine Reaktion. An Allgemeinerscheinungen ist manchmal Fieber vorhanden, das meist einen uncharakteristischen Verlauf zeigt. Am häufigsten sind noch subfebrile Temperaturen, die häufig in einzelnen Tageszacken auftreten. Allgemeine Abgeschlagenheit, Appetitlosigkeit und Müdigkeit sind meist vorhanden. Einzelne Autoren beschreiben einen subacuten, sich hinziehenden Gelenkrheumatismus, unter dessen Bild die hämatogene Streuung verlief. Auch kommen vorübergehende Meningismen vor. Oft besteht leichter Husten, u. U. mit etwas Auswurf. Selbst in kleinsten Mengen Auswurf können Tuberkelbazillen nachgewiesen werden. In anderen Fällen besteht Cyanose wechselnden Grades, oft mit Kurzatmigkeit verbunden, die manchmal lange Zeit andauern kann. Über den Lungen findet man in vereinzelten Fällen auskultatorische Phänomene, wie feines Knisterrasseln. Perkutorische Abweichungen vom Normalen fehlen immer. Ein Zusammentreffen einiger dieser Symptome kann die Diagnose entweder sichern oder muß zumindest Verdacht erwecken und zu einer Röntgenaufnahme führen, die bei negativem Ausfall nach einiger Zeit wiederholt werden soll. Außer dieser primär chronischen Art der Miliartbc. gibt es eine sekundär chronische, akut beginnende Form, eine Art verlängerter akuter Miliartbc. Hier eine Diagnose zu stellen ist natürlich wesentlich einfacher.

Die Beschwerden der Patienten, die ja häufig nur wenige, sozusagen isolierte Symptome bieten, geben häufig zu Fehldiagnosen Anlaß. Ihr oft lange Zeit bestehende Kurzatmigkeit und Cyanose lassen an ein vitium cordis denken. Es sind Fälle beschrieben, die jahrelang unter dieser Diagnose behandelt worden sind. Von Nonnenbruch wurde eine besondere Form von gutartiger chronischer Miliartbc. beschrieben, die mit muliplen, über den ganzen Körper verstreuten Drüsenschwellungen einhergeht. In der Literatur kehren die Befunde von begleitenden Drüsenschwellungen verschiedener Körperregionen, in denen durch Probeexcision tuberkulöse Prozesse nachgewiesen werden können, immer wieder. Zum Beispiel wurde bei einem Kind, das uncharakteristisch erkrankt war, bei dem das Röntgenbild keine Lungenaffektion zeigte, wegen Schwellung der Hals-, Nacken-, Achselhöhlen-, Paratracheal- und Bronchialdrüsen die Diagnose Lympho-

granulomatose gestellt und das Kind röntgenbestrahlt. Das nach einiger Zeit erneut angefertigte Röntgenbild ergab eine diffuse hämatogene Aussaat über beide Lungen.

Zeigt das Röntgenbild als zufälligen, überraschenden Befund eine Marmorierung der Lungenfelder, so ist eine Staublunge besonders durch die Anamnese und durch die Ausbreitung der Herdchen besonders über die Unterfelder auszuschließen. Eine miliare Tumorose zeigt ebenfalls von oben nach unten an Größe und Zahl zunehmende Herdschatten, bei der Miliartuberkulose ist es umgekehrt. Meist sind die Unterschiede so stark, daß eine sichere Diagnose möglich ist. Münchbach beobachtete einen Patienten, bei dem das Röntgenbild der Lungen eine miliare Aussaat zeigte, die durch eine Pneumokokkeninfektion verursacht war, bei der die Erreger dauernd im Blut, Urin und Pleuraexsudat nachgewiesen wurden. Obschon die Autopsie fehlt, muß eine Bronchoalveolitis mit subakutem Verlauf angenommen werden. Peschel beschreibt Fälle einer Grippepneumonie, die ein miliares Lungenbild zeigten. Die bronchopneumonischen Herde waren statt in Lösung in Induration übergegangen. Miliare Gummatose kann ebenfalls eine Marmorierung der Lungenfelder machen. Lymphogene und hämatogene Aussaat sind röntgenbildlich durch Form und Lage der Herdchen kaum zu unterscheiden, wohl wird durch die Weiterausdehnung der Herdchen über beide Lungen die hämatogene Genese bewiesen.

Der Verlauf und die Ausgangsmöglichkeiten einer chronischen Miliartuberkulose sind sehr mannigfaltig. Zunächst ist die Möglichkeit einer restlosen Zurückbildung vorhanden. Es ist vorgekommen, daß die hämatogene Aussaat nur drei Wochen bestand. Das Röntgenbild der Lunge wurde wieder normal, oder es blieb eine vermehrte Strangzeichnung zurück. Zurückbleibende Herde in größerem Umfang machen eine eigenartig netzförmige Zeichnung, die als Lymphangitis reticularis chronica beschrieben worden ist. Andere Patienten zeigen jahrelanges Bestehen der miliaren Aussaat. Die Herdchen, die anfangs mehr exsudativ waren, werden schärfer, mehr produktiver Art, die ganze Platte ist weniger verschattet; bei der Durchleuchtung sind die Lungenfelder heller oder normal. Dieser Zustand kann bei völligem Wohlbefinden des Patienten jahrelang

anhalten. Außerdem ist eine Verkalkung der Herdchen möglich, und zwar am meisten der Art, daß einzelne von ihnen sich zurückbilden, andere dagegen verkalken, sodaß ein mit ganz unregelmäßig verteilten Kalkspritzern übersätes Lungenbild, das sogenannte Schrotkornbild, entsteht. Diese zerstreut zurückbleibenden Herdchen können jahrelang ansteckende Tuberkelbazillen beherbergen, die schon nach kurzer Zeit oder auch nach langen Jahren (in einem Fall von Klingenstein nach 15 Jahren) an irgendeiner Stelle der Lunge lokalisierte Krankheitsherde veranlassen können. Durchbruch der Herdchen in Lymphspalten und Bronchien, endobronchiale und lymphogene Ausbreitung führen zu einer tertiären, isolierten Organphthise. Dieser Herd kann einschmelzen und von hier aus kann die Tuberkulose sich apico-caudal wieder weiter verbreiten. Das Röntgenbild zeigt eine tertiäre Phthise. Nichts erinnert mehr an eine diffuse, hämatogene Aussaat. Gerade dieser Ausgang in eine tertiäre, isolierte Organphthise ohne zurückbleibenden Anhaltspunkt für eine überstandene hämatogene Streuung ist für die Betrachtung des tuberkulösen Geschehens im menschlichen Körper aufschlußreich. Sie erweitert die Ansichten von der Genese der tertiären Phthise. Das lang sich hinziehende Geschehen der Generalisation führt zu den verschiedensten Krankheitsbildern. Der schubweise Verlauf der chronischen Miliartuberkulose läßt sich in wiederholten Aussaaten in den Körper, in wiederholten herdförmigen und diffusen Aussaaten in die Lunge und darauffolgender isolierter Abheilung verfolgen. Die isolierten, herdförmigen Streuungen in die Lunge, die nur schwer von einer lymphogenen und einer kleinknotig azinös-nodösen Aussaat zu unterscheiden sind, durch die hämatogenen Streuungen, die vorhergehen oder folgen, aber als Blutwegmetastasen gekennzeichnet werden, lassen es wahrscheinlich werden, daß auch die isolierte Organphthise häufig hämatogen entsteht. Hübschmann schreibt den tuberkulösen Spitzenherden, die häufig eine chronische Lungentuberkulose einleiten, deswegen eine hämatogene Entstehung zu, weil die Vorliebe einer Blutausschüttung von Tuberkelbazillen für die Lungenspitzen als erwiesen, die Vorliebe der aerogenen Infektion für die Spitzen als widerlegt angesehen werden muß. Die Prognose einer chronischen Miliartuberkulose muß wegen des möglichen Ausganges

in eine tertiäre Phthise noch nach langer Zeit und wegen der Möglichkeit einer neuen Ausstreuung mit Vorsicht gestellt werden.

Die rechtzeitige Diagnose ist wichtig, damit eine zweckmäßige Behandlung eingeleitet werden kann. Allgemeinbehandlung durch Liegekuren, kräftige Nahrung, seelische Ruhe, Kalk-, Eigenblut oder Jodbehandlung. Liebermeister schlägt eine Desensibilisierung durch Cutanimpfung nach Art der Ponndorf-Impfung vor, angefangen mit ganz geringen Tuberkulinmengen, die allerdings schnell gesteigert werden müssen. Von dieser Behandlung hat Liebermeister angeblich gute Erfolge gesehen.

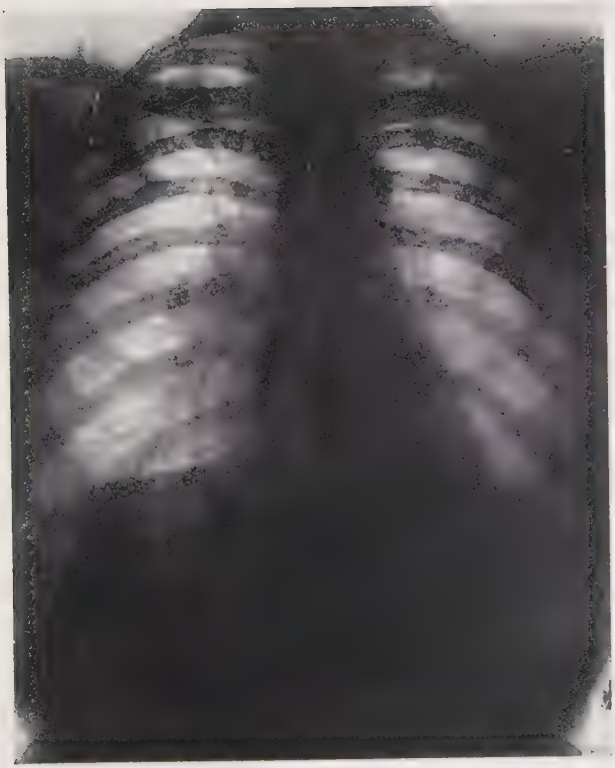

Fall III. 19. 5. 36.

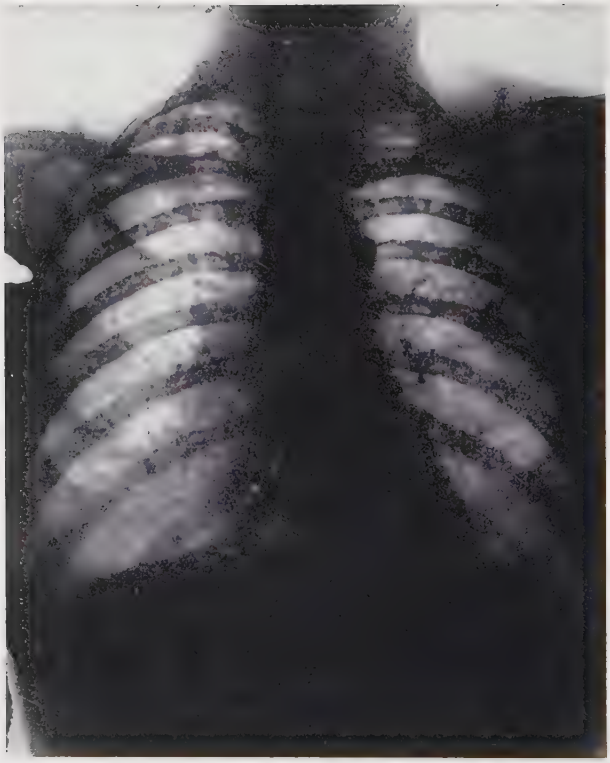

Fall III. 18. 9. 36.

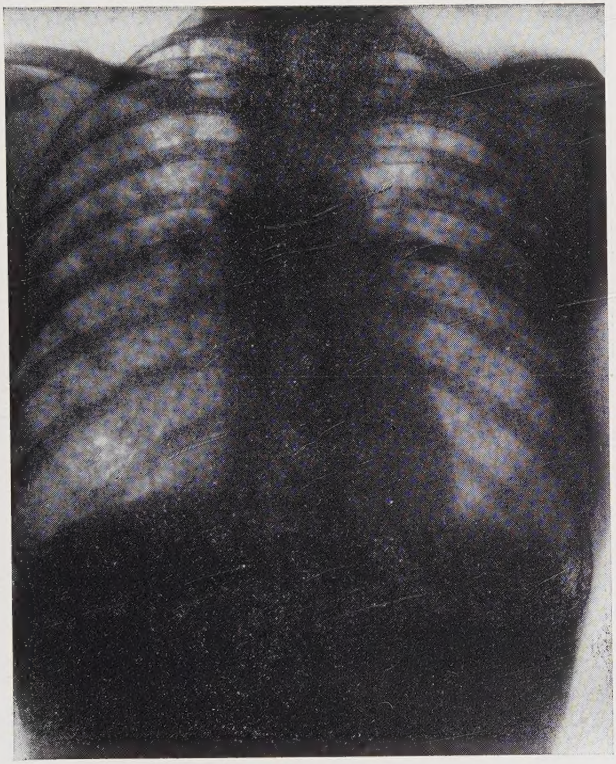

Fall III. 29. 1. 37.

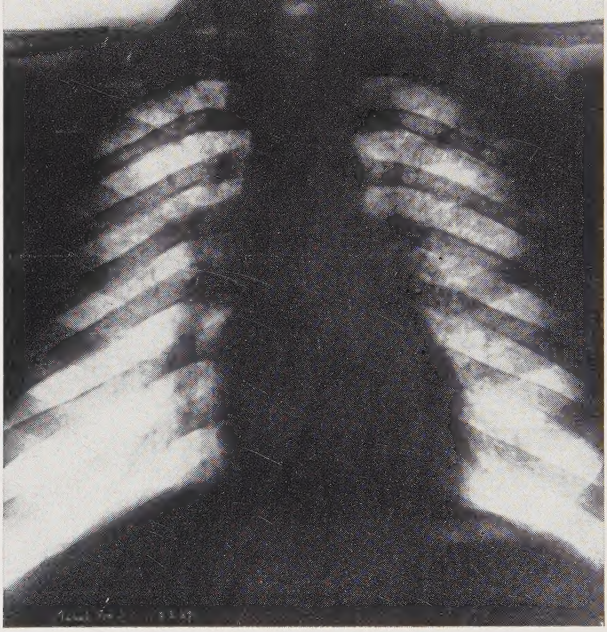

Fall V. 19. III. 37.

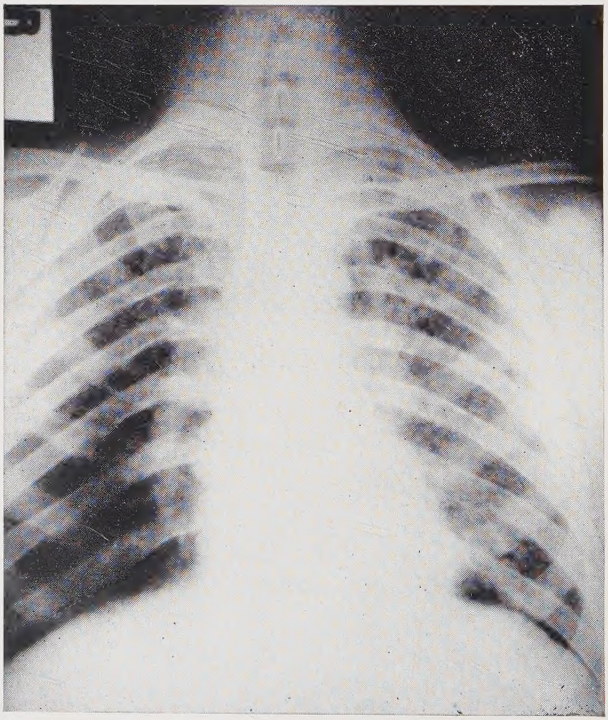

Fall V. 30. 11. 37.

LITERATUR.

Achelis, W.: M. m. Wschr. 1910, S. 1875.
Assmann: Fortschr. a. d. G. d. Röstr. Bd. 35, S. 1268.
Amelung u. von Hecker: Kli. Wo. Bd. 4, S. 204.
Deelmann: zit.
Deul: Zeitschrift für Kinderheilkunde, Bd. 45, S. 614.
Günther: Mschr. Kinderheilkunde, Bd. 49, S. 397.
Hegler und Holthusen: Rö. Praxis, Bd. 8, Heft 3.
Haymann-Hatry: Med. Klinik 1928, S. 1984.
Hübschmann: Münch. med. Woch. 1921, S. 1380, 1922 S. 1122.
Jochems: Zeitschr. für Kinderheilkunde, Bd. 49, S. 461.
Klingenstein: Kli. Wo. Bd. 5, Heft 29.
Kutzinsky und Bittorf: Münch. Med. Wochschr. 1915, S. 1349.
Liebermeister: Verhandl. der Dtsch. Ges. f. Innere Medizin 1936.
Löwenstein: Münch. Med. Wochenschr. 1930, S. 1662.
Münchbach: Beiträge zur klin. Tbc. 1929.
Neumann: Klinik der Tbc. Erwachsener.
Nonnenbruch: Dtsch. Med. Wschr. 1931, S. 919.
Peschel: Münch. Med. Wschr. 1929, S. 2155.
Sekh: Kli. Wo. 1928, S. 1414.
Zadek: Med. Klinik 1927, S. 1984.

LEBENSLAUF.

Am 4. 11. 1910 wurde ich in Recklinghausen als Sohn der Eheleute Aloys Henze und seiner Frau Maria, geb. Schlinkert, geboren. Vom 6. bis zum 10. Lebensjahr besuchte ich die Volksschule in Recklinghausen, darauf besuchte ich das Gymnasium Petrinum zu Recklinghausen, wo ich Ostern 1931 die Reifeprüfung ablegte. Anschließend studierte ich Medizin an den Universitäten Innsbruck und Münster. In Münster bestand ich Ende 1936 das medizinische Staatsexamen. In den folgenden Jahren war ich zum größten Teil am städtischen Krankenhaus in Aachen angestellt.